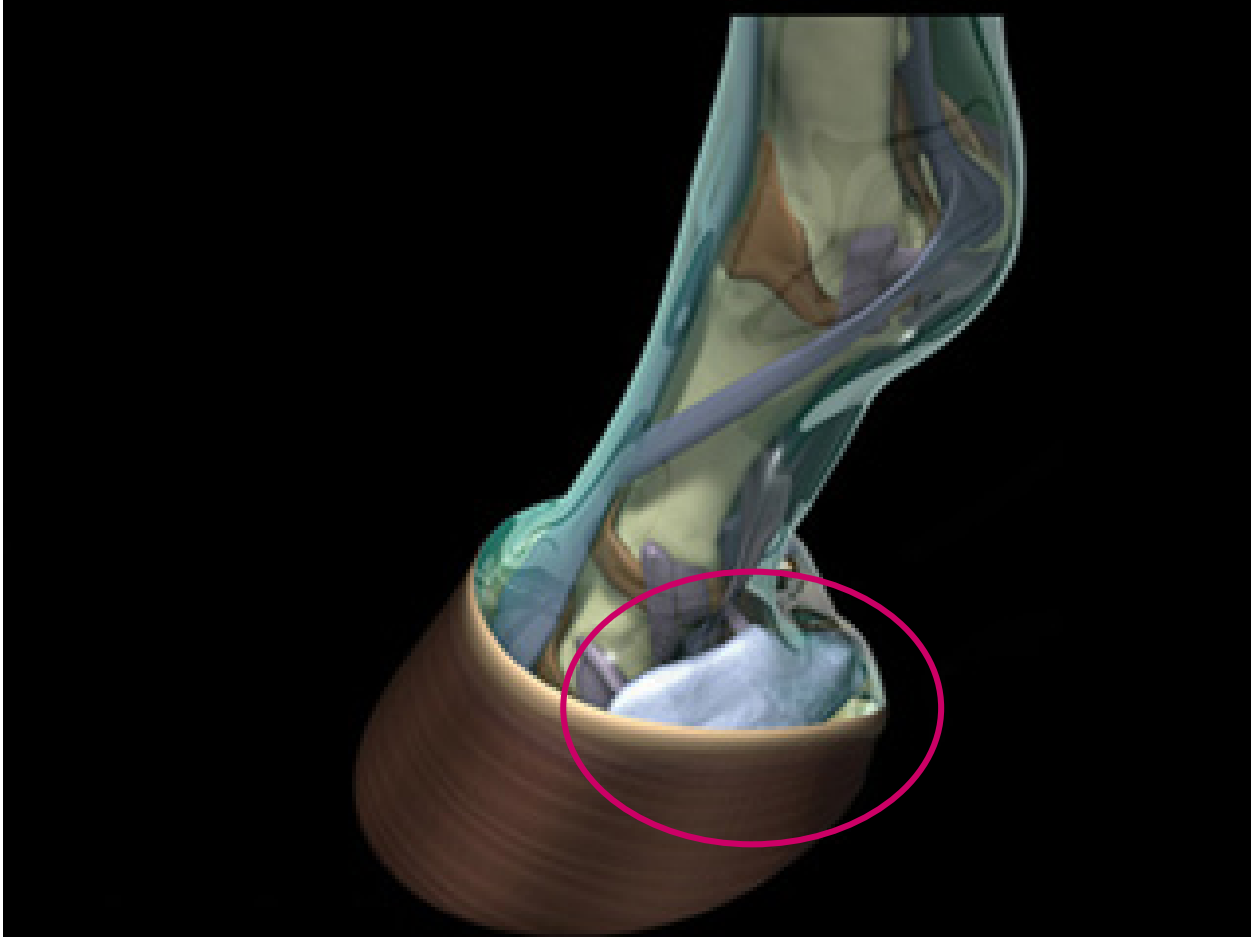


Ayak kıkırdađı hastalıkları

Ayak kıkırdađının kemikleşmesi (gudriform)



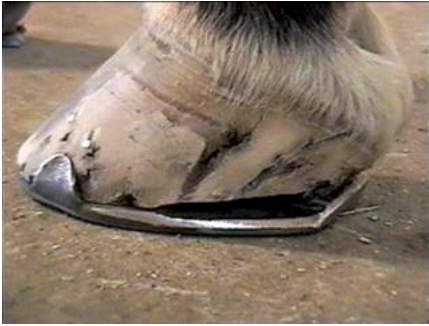Ayak kıkırdağının kemikleşmesi (gudriform)

İri cüsseli konkurlarda ve soğuk kanlı atlarda
Amudiyet bozuklukları

Hatalı nallamalar

Ayak kıkırdağına ulaşan kesik ve sivri cisim yaraları
Kronik seyirlidir

Her zaman topallık yapmaz

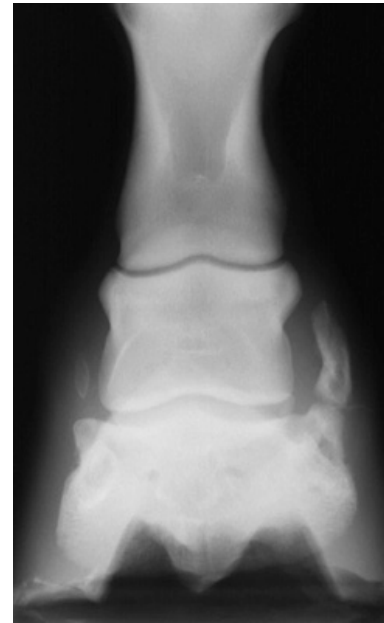
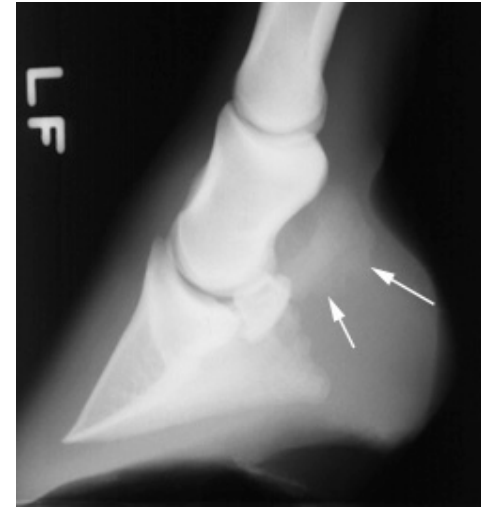
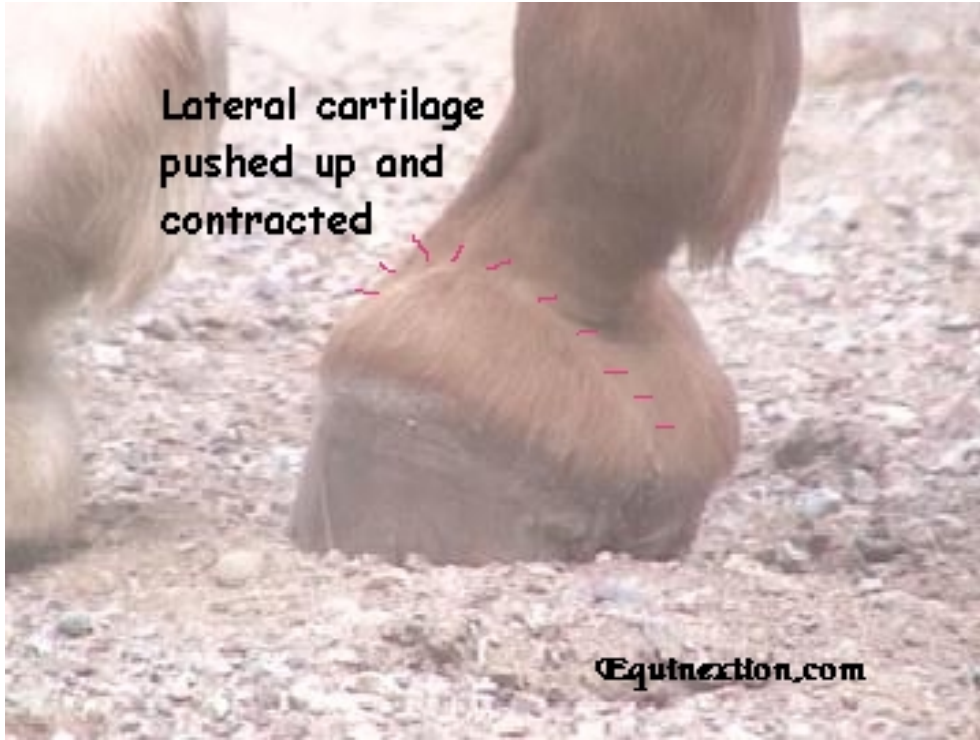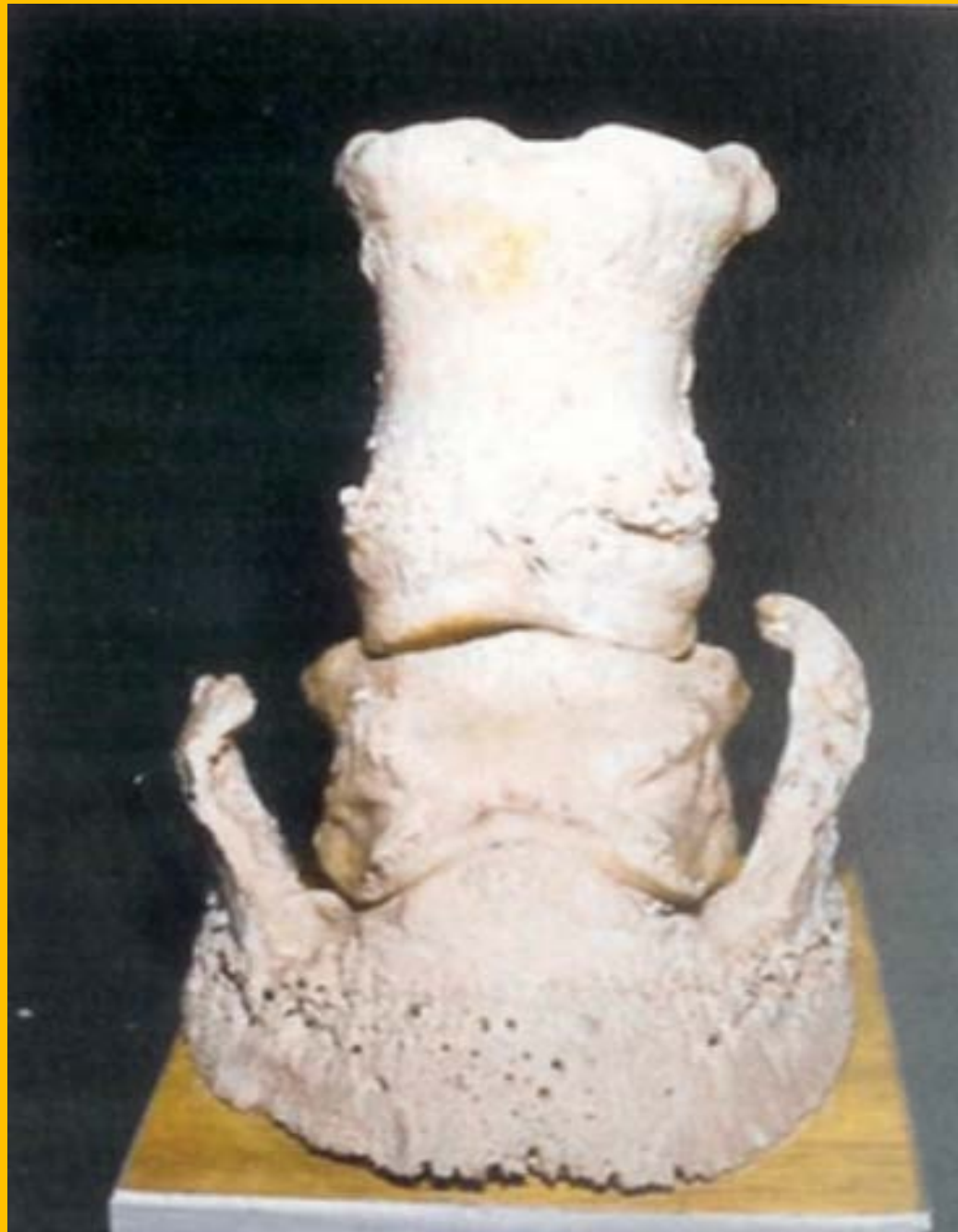Ayak kıkırdagının kemikleşmesi (gudriform)

Her zaman topallık yapmaz
Tırnağın mihanikiyeti bozular
Başlangıçta duyarlılık
Corona lateralinde sert şişlik hissedilebilir
Kemikleşen kıkırdak kırılırsa topallık artar
sert zeminde belirgindir



Ayak kıkırdağının kemikleşmesi (gudriform)





Ayak kıkırdagının kemikleşmesi (gudriform)

Kasnak ökçeler bölgesinde inceltilir

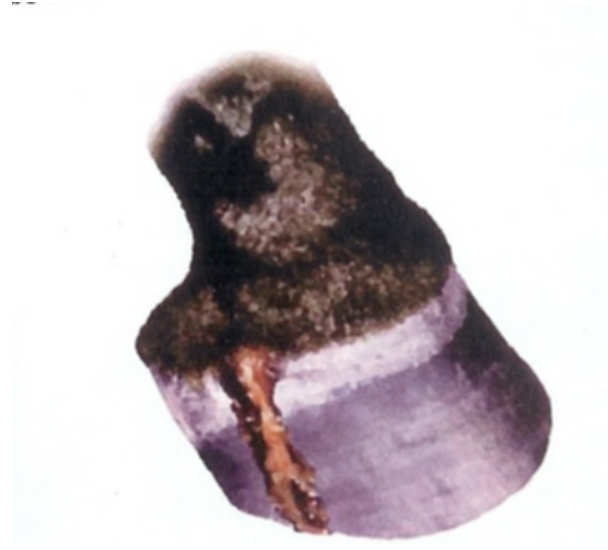Kolları geniş ortopedik nal

nörektomi



Ayak kıkırdagının nekrozu şeker başı fistülü

Ayak kıkırdagının kronik irinli yangısı sonucu, nekrozlaşp, corium coronariumdan fistülleşmesiyle karakterize bir hastalıktır



Ayak kıkırdagının nekrozu şeker başı fistülü

Nedenleri

Corium cronariumun sivri cisim yaraları

Mih batması

İrinli pododermatitis

Ökçe taban eziği

Derin tırnak çatlağı

Ayak kıkırdağının nekrozu şeker başı fistülü

Başlangıçta

co.coronarium flegmonlu, sıcak, palpasyonda ağrı

Topallık

Fistülleşme

Kıkırdak kemikleşebilir
Yaygın irinli pododermatit

İrin akıntısı

Kapsula ungule deforme olabilir

Sonda sokulursa sert a. kıkırdağına dayanır

Ayak kıkırdagının nekrozu şeker başı fistülü

Tanı Sondalama ve fistülografi

Sağaltım

1. Ayak kıkırdagının parsiyel rezeksiyonu
2. Günlük %10 gümüş nitrat solüsyonu uygulaması

