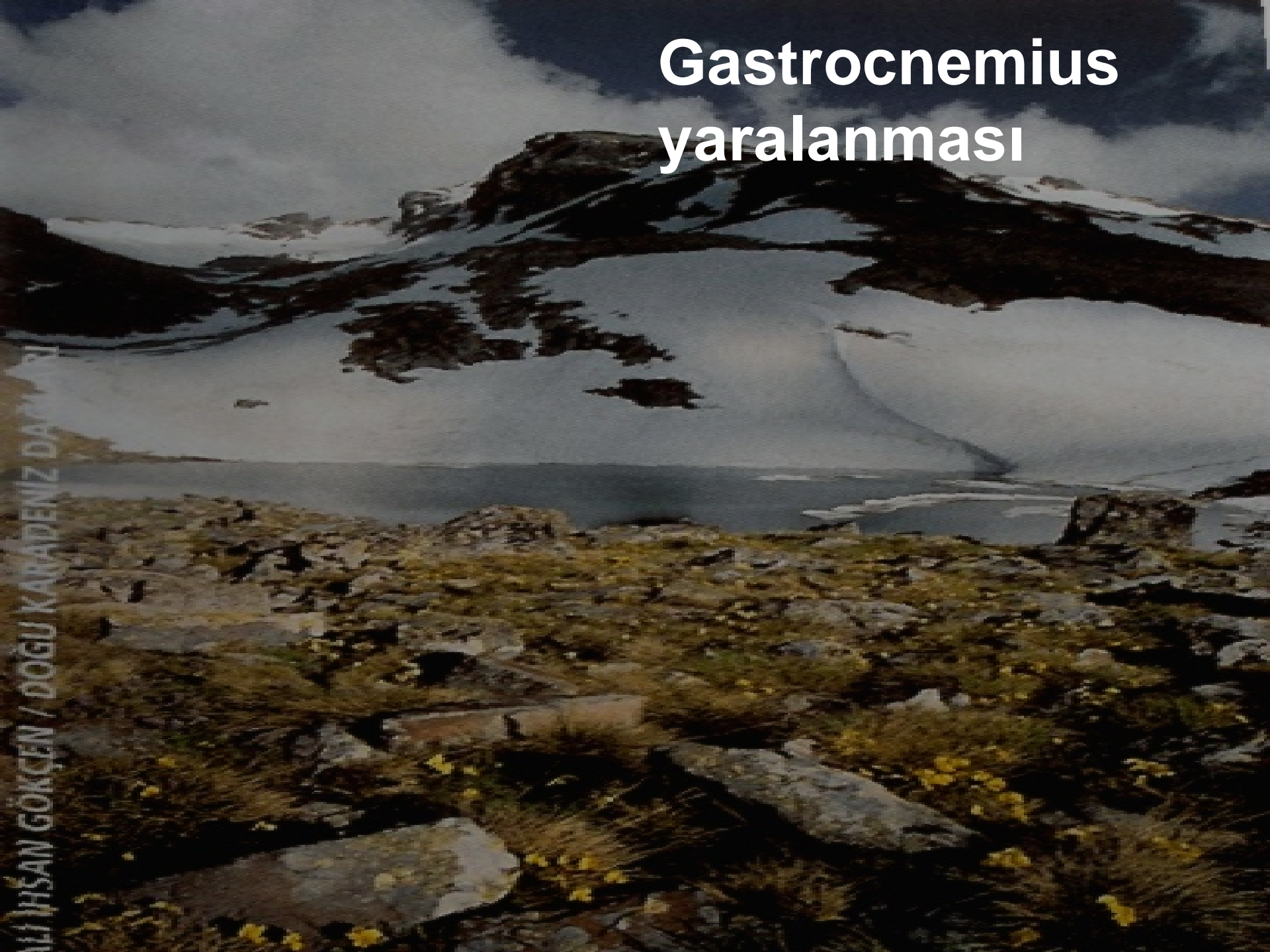

Gastrocnemius yaralanması



Etiyoloji

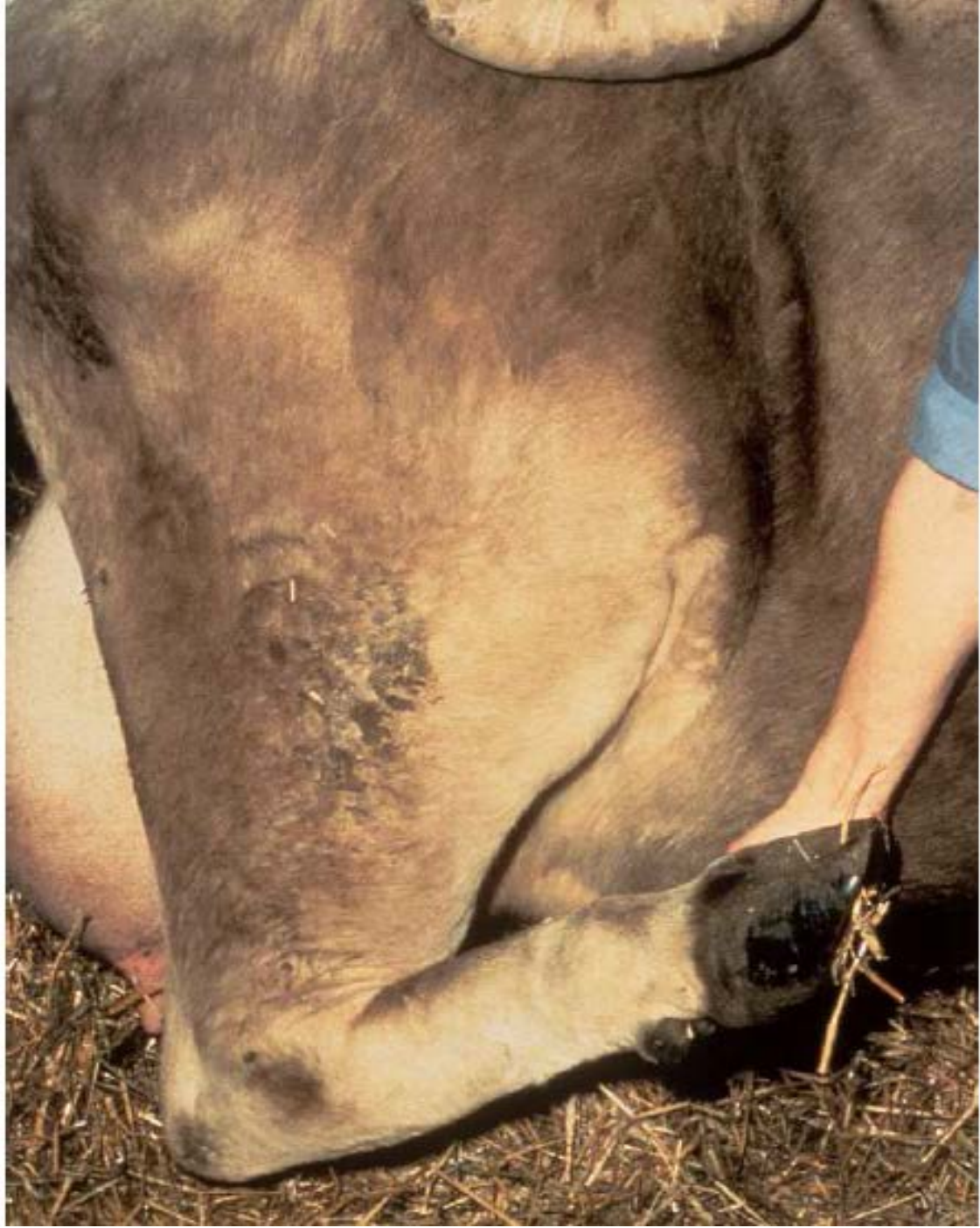- Uzun yatışlar ve kötü biçimli tırnaklar
- Ayak karın altında iken kaymak
- Sert bir cisimle vurma
- Yanlış İM enjeksiyona bağlı siyatik sinir yaralanması
- Tibial neurektomi sonucu

Etiyoloji

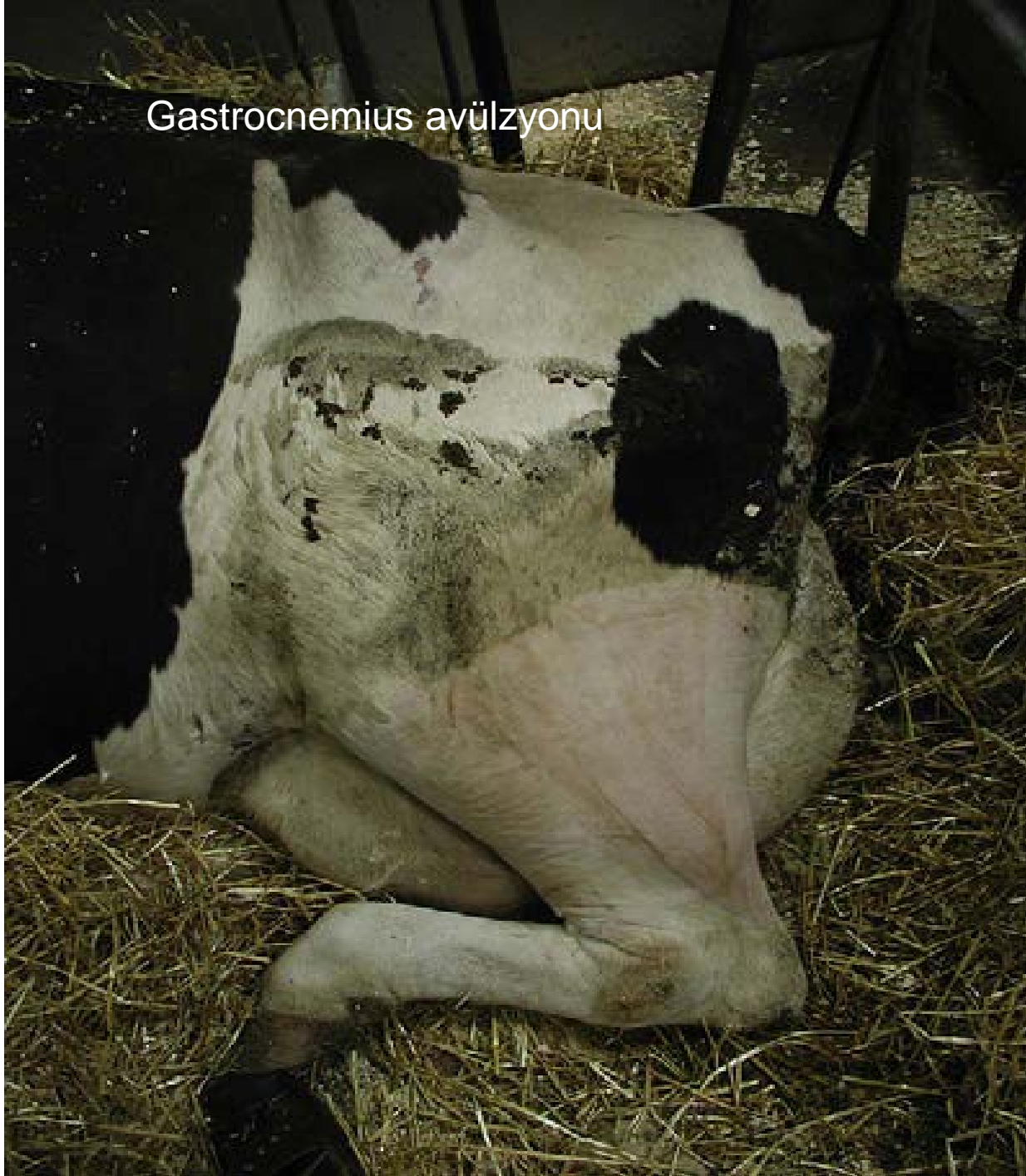
- Üç noktada yaralanma görülür
 - 1-Kasın femura yapışma yerleri
 - 2-Kas-Tendo birleşme yeri
 - 3-Kalkaneus üzerinde kemiğe yapışma noktası







Gastrocnemius avülzyonu





Peroneus kas
yırılması

