



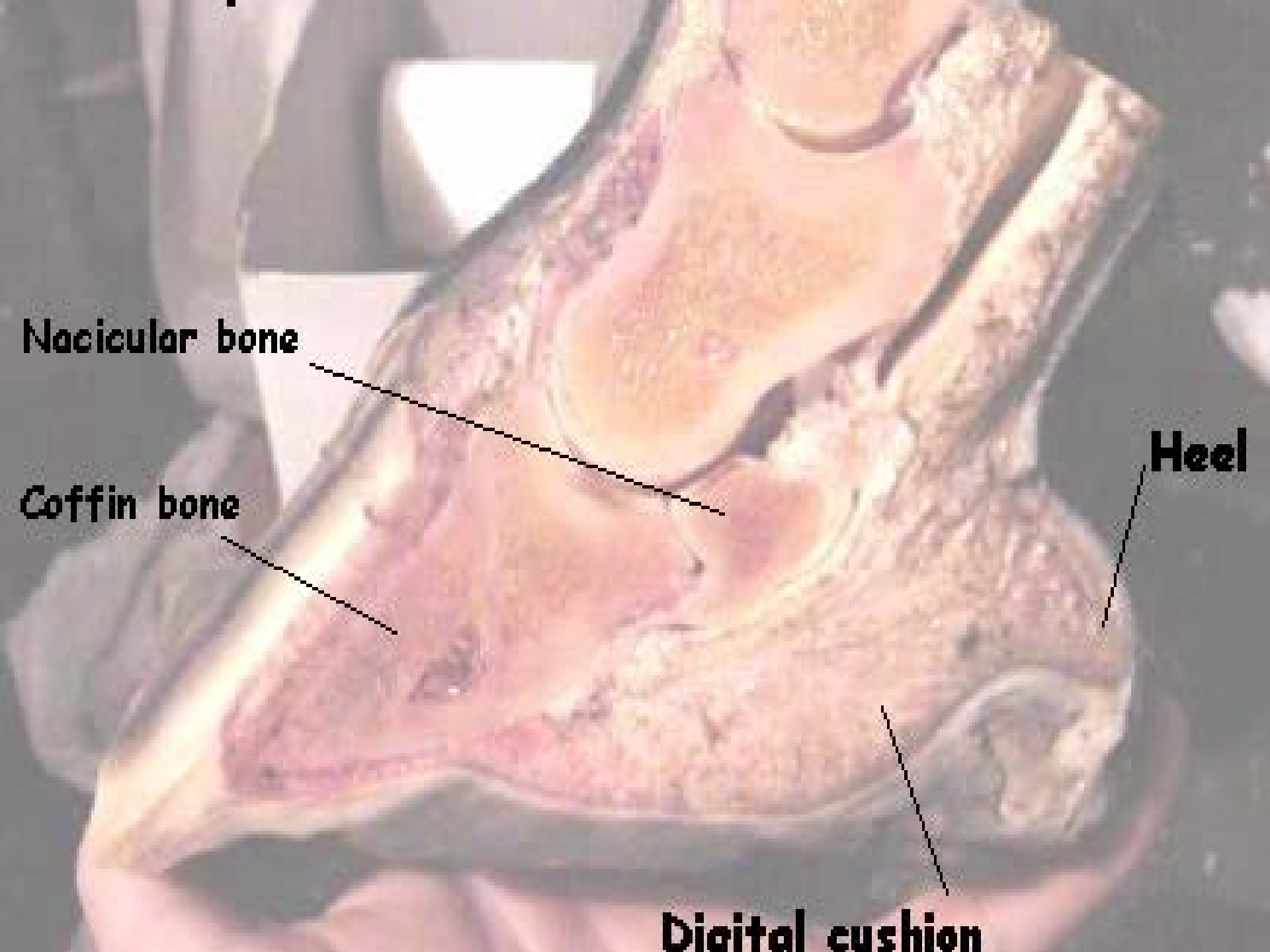
Podotrochlosis(Navikuler hastalık)

Nacicular bone

Coffin bone

Heel

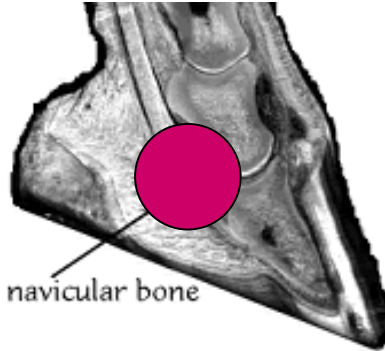
Digital cushion



Podotrochlosis

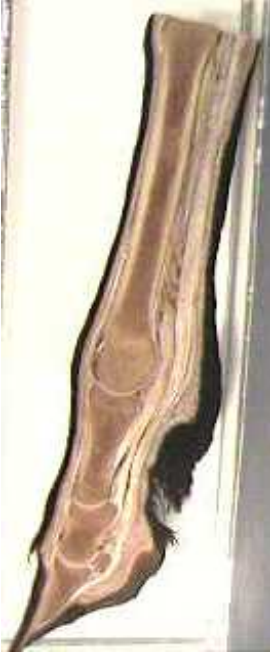Bursa podotrochleariste başlayan,
naviküler kemiğe, derin bükücü tendoya,
ayak ekleminin arka yüzüne yayılan,

dejenerasyon, osteoperoz ve erozyonla karakterize
sinsi seyreden bir hastalık kompleksi



Podotrochlosis

Bölgeye fazla yük düşmesi



Naviküler kemiğin zayıflığı

Dik bileklilik Dik omuz

Ayağa gelen darbeler

Sert ve düzensiz zeminde

çalıştırma

Ağır yük nedeniyle artan tendo gerilimi

Beslenme hataları

Küçük ayaklılık

Alçak ökçe

Hatalı nallama ve tırnak yontma

Naviküler kemiğin
Arteriyel trombozu

Navikuler Hastalık

- Genellikle 7-14 yaş arasında görülür
- Sığır yakalama atları ve saf kan atlar daha çok etkilenir
- Ahırdaki atlarda çayırdakilerden daha hassastır
- Çoğunlukla ön ayaklarda görülür

Belirtiler

Podotrochlosis

Dinlenmeyle kaybolan, çalıştıkça artan topallık (İntermittens)
İlk topallık belirtisi çakıl yada kayalık zeminde görülür
Sümbükle yere temas- sümbük aşınır

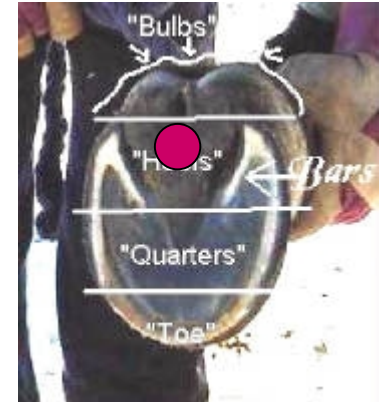
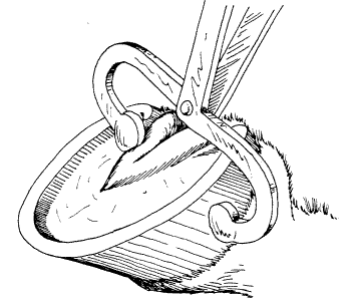
Çatalın orta 1/3'ü yere temas ettirilmez

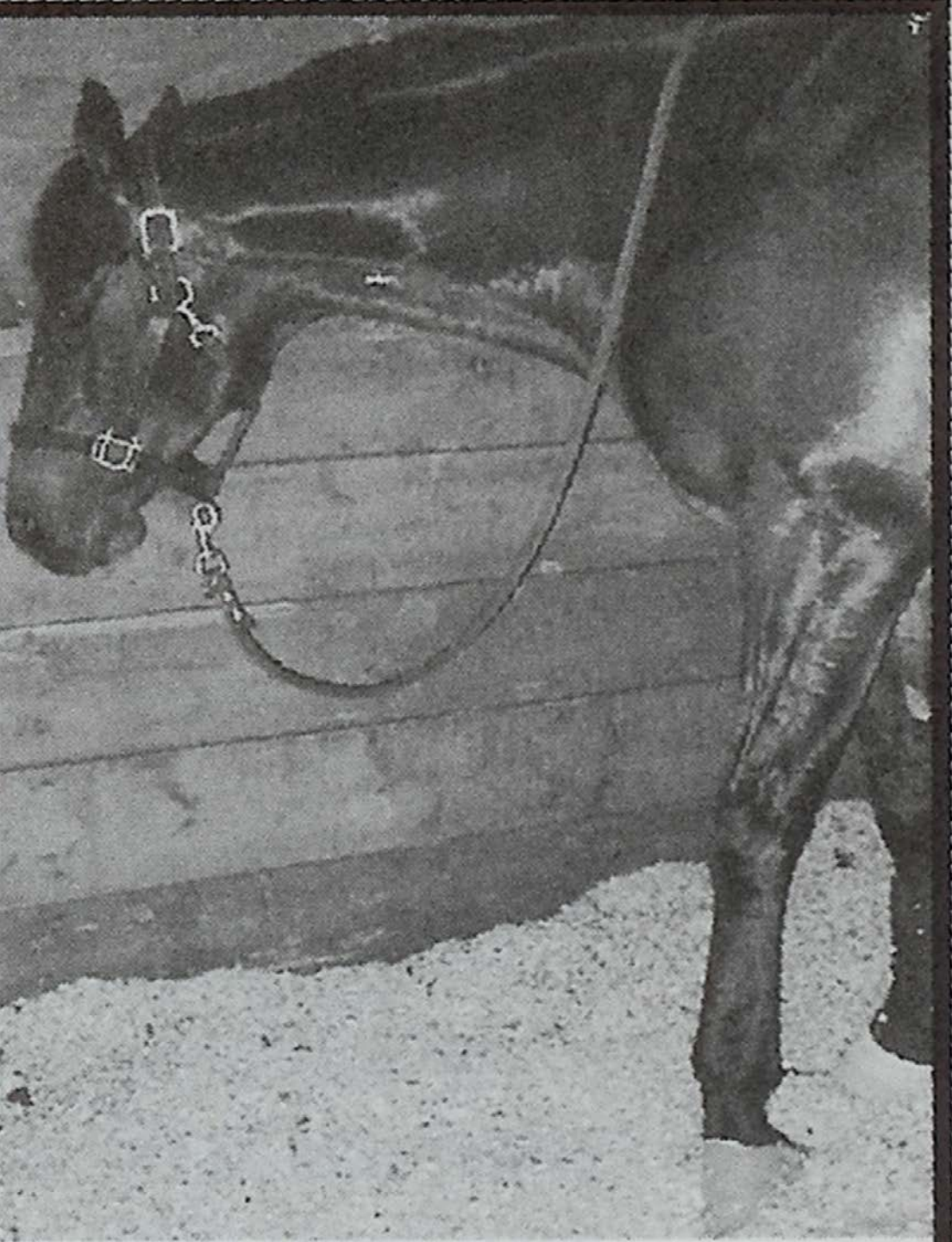Çatalın orta 1/3'ünde tmp uygulandığında ağrı

Bu sakınmaya bağlı adım boyu kısalır, tökezler

Engibeli arazide topallık artar

Çatal yere temas etmediği için ökçeler yükselir





Navikuler hastalıkta tırnak ucu
ile basma

Tanı

- Daralmış ökçe ve aşınmış sümbük ve atrofik çatal hastalığı düşündürür.
- Anamnez
- Klinik belirtiler
- Röntgen, Ultrason, sintigrafi, MR tanıda kullanılır.
- Tırnak muayene pensi ile çatal ve ökçelere basınç yapıldığında ağrı belirgindir.

Podotrochlosis

Medikal Saęaltım

Dinlendirme

Akut dönemde bursa ięerisine kortikosteroid enj.

Sistemik NSAE

Antikoagulan- cumarin, dicumarol

Vazodilatatör- pentoksifilin,

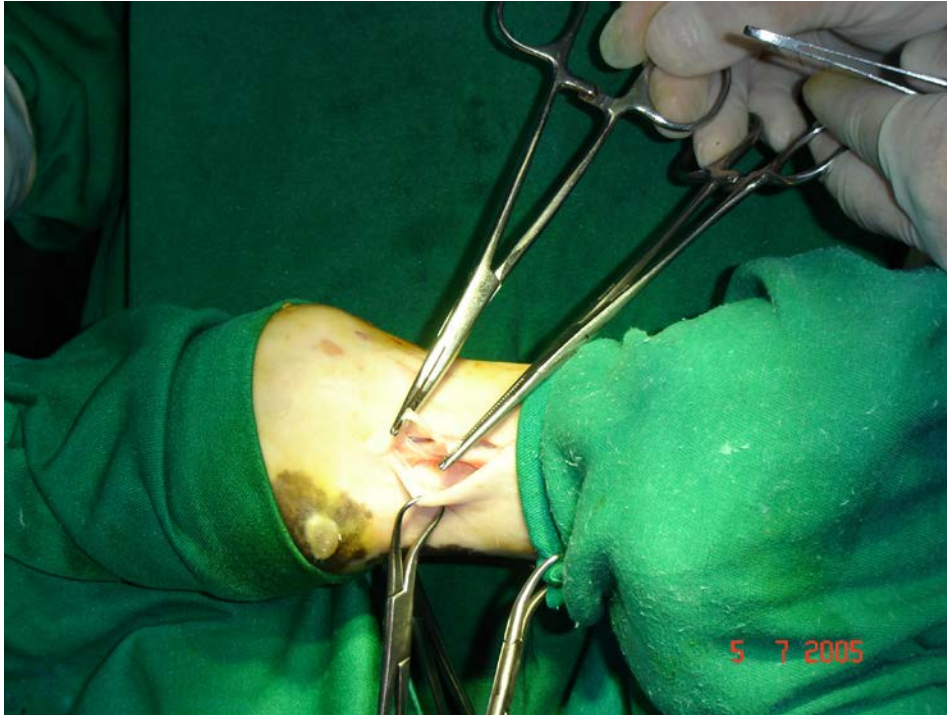Polisülfat glikozaminoglikan

Düzeltilici nallama uygulanır

Podotrochlosis

Operatif Sađaltım

Nervus digitalis palmarisin ramus digitalisine



Podotrochlosis

Ortopedik nal

Tırnak ucu yuvarlaklaştırılır

Yumurta şekilli nal kullanılır

Ökçeler yükseltilir

Her 4-5 haftada bir nal yenilenmelidir

Çatalın orta 1/3' üne köprülü nal

Nal ile tırnak arasına meşin ,lastik tampon

Os navikölare kırığı

- Seyrek gözlenir
- Travmatik etkilerle gelişebilir
- Nörektomi sonrası demineralizasyon
 - Sert zeminlerde çalıştırılma
- Klinik belirtiler podotrochloza benzer
- Perakut, akut seyirlidir ve tek ayakta gelişir
 - Tanı radyografik çekim ile konulur

Os naviklारे kırığı

- Saęaltım
- Dinlendirme ve kçeleri kapalı nal
 - Nrektomi
- Son yıllarda kortikal vida uygulaması



Os naviculare kırığı

